

## Тазове передлежання плода

Шифр МКХ-10: O32.1

Тазове передлежання плода – це положення плода, яке характеризується розташуванням тазового кінця плода відносно площини входу малого тазу.

Частота тазового передлежання у разі доношеної вагітності одним плодом складає 3 – 3,5% від загальної кількості пологів.

### 1. Класифікація

#### I. Сідничне передлежання (згинальне):

- неповне або чисто сідничне (передлежать сіднички плода);
- повне або змішане сідничне (передлежать сіднички разом із стопами плода).

#### II. Ножне передлежання (розгинальне):

- неповне (передлежить одна ніжка плода);
- повне (передлежать обидві ніжки плода);
- колінне передлежання.

### 2. Діагностика

#### 2.1. Зовнішнє акушерське дослідження:

- в області дна матки визначають округлу, щільну, балотуючу голівку;
- над входом або у вході малого тазу пальпують неправильної форми передлеглу частину плода м'якої консистенції, що не балотує;
- під час аускультації серцебиття плода вислуховують залежно від позиції справа або зліва вище пупка.

#### 2.2. Внутрішнє акушерське дослідження в пологах (таблиця)

2.3. УЗД – найбільш інформативний метод діагностики (А). Дозволяє визначити не лише тазове передлежання, але й очікувану масу, положення голівки (ступінь розгинання), локалізацію плаценти, кількість навколоплідних вод, обвиття пуповиною, наявність аномалії розвитку плода тощо.

2.3.1. За величиною кута між шийним відділом хребта та потиличною кісткою плода розрізняють 4 варіанти положення голівки, що важливо для визначення методу ведення пологів у разі тазового передлежання:

- голівка зігнута, кут більше 110°;

- голівка слабо розігнута, “поза військового” – I ступінь розгинання голівки, кут 100 - 110°;
- голівка помірно розігнута – II ступінь розгинання, кут – 90°-100°;
- надмірне розгинання голівки, “плід дивиться на зірки” – III ступінь розгинання голівки, кут менший за 90°.

**2.4.** Попередній діагноз тазового передлежання встановлюють у терміні вагітності 30 тижнів, а остаточний – у 37-38 тижнів.

**2.5.** Починаючи з 32 тижня вагітності, частота самовільного повороту різко зменшується, тому корекцію положення плода доцільно проводити саме після цього терміну вагітності (А).

**Таблиця. Диференціальна діагностика різних видів передлежань за результатами внутрішнього акушерського дослідження**

Вид передлежання	Внутрішнє акушерське дослідження
Сідничне	<ul style="list-style-type: none"> <li>▪ пальпують об’ємну м’яку частину плода;</li> <li>▪ визначають сідничні бугри, крижі, анальний отвір, статеві органи</li> <li>▪ неповне сідничне передлежання – можливо визначити паховий згин; повне – знаходять стопу, що лежить поряд із сідницями</li> <li>▪ сідничні бугри та анус плода розташовані в одній площині</li> </ul>
Ножне	<ul style="list-style-type: none"> <li>▪ пальпують п’яткову кістку, пальці – рівні, короткі, великий палець не відводиться в сторону і є обмежено рухомим</li> <li>▪ великий палець ніжки неможливо притиснути до підошви</li> </ul>
Лицеве	<ul style="list-style-type: none"> <li>▪ визначають тверді валики та щелепи, ротик та ніс плода</li> <li>▪ рот та молярні відростки мають трикутну форму</li> </ul>
Випадіння ручки при поперечному чи косому передлежанні плода	<ul style="list-style-type: none"> <li>▪ великий палець ручки плода можна легко притиснути до долоні</li> <li>▪ розташування пальців кутоподібне</li> <li>▪ не пальпують п’яткову кістку</li> </ul>

## 2. Ведення вагітності

### 3.1. Жіноча консультація (див. алгоритм)

3.1.1. В терміні 30 тижнів з метою самоповороту плода на голівку вагітній необхідно рекомендувати (С):

- положення на боці, протилежному позиції плода;
- колінно-ліктьове положення по 15 хв. 2-3 рази на добу.

3.1.2. З 32 до 37 тиж. призначають комплекс коригуючих гімнастичних вправ (С) за однією з існуючих методик [І.Ф.Дикань, І.І.Грищенко, В.В.Фомічева, Е.В.Брюхіна].

Протипоказання для проведення гімнастичних вправ:

- загроза передчасних пологів;
- передлежання плаценти;
- низьке прикріплення плаценти;
- анатомічно вузький таз II – III ступеня.

3.1.3. **Не проводять** в умовах жіночої консультації зовнішній профілактичний поворот плода на голівку (А).

3.1.4. У терміні 38 тижнів визначають необхідність госпіталізації до акушерського стаціонару III рівня за наступними показаннями:

- наявність обтяженого акушерсько – гінекологічного анамнезу;
- ускладнений перебіг даної вагітності;
- екстрагенітальна патологія;
- можливість проведення зовнішнього повороту плода на голівку.

### 3.2. Акушерський стаціонар (див. алгоритм)

3.2.1. Уточнення діагнозу:

- проводять ультразвукове дослідження;
- оцінюють стан плода (проведення біофізичного профілю плода – БПП, за необхідністю доплерометрія);
- визначають готовність жіночого організму до пологів (шкала Бішопа);
- визначають можливість проведення зовнішнього повороту плода на голівку.

3.2.2. План ведення пологів розробляють консиліумом за участю анестезіолога і неонатолога та узгоджують з родиллею.

3.2.3. У разі **доношеної вагітності** у стаціонарі III рівня до початку пологів можливе проведення зовнішнього повороту плода на голівку за поінформованої згоди вагітної (А).

**Зовнішній поворот плода на голівку** у разі доношеної вагітності приводить до збільшення числа фізіологічних пологів у головному передлежанні (А).

### **Показання:**

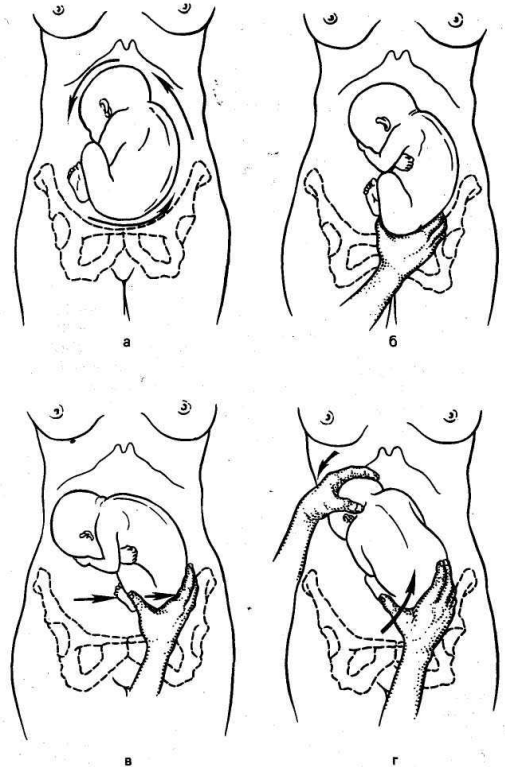
- неповне сідничне передлежання за доношеної вагітності та живому плоді.

### **Умови:**

- передбачувана маса плода < 3700,0 г;
- нормальні розміри малого тазу;
- спорожнений сечовий міхур вагітної;
- можливість проведення УЗД передлежання і стану плода до- та після проведення повороту;
- задовільний стан плода за БПІ та відсутність аномалій розвитку;
- нормальна рухливість плода, достатня кількість навколоплідних вод;
- нормальний тонус матки, цілий плодовий міхур;
- готовність операційної для надання екстреної допомоги у разі виникнення ускладнень;
- наявність досвідченого кваліфікованого фахівця, який володіє технікою повороту.

### **Противоказання:**

- ускладнення перебігу вагітності на момент прийняття рішення про зовнішній поворот (кровотеча, дистрес плода, прееклампсія);
- обтяжений акушерсько-гінекологічний анамнез (звичне невиношування, перинатальні втрати, безпліддя в анамнезі);
- багато- або маловоддя;
- багатоплідна вагітність;
- анатомічно вузький таз
- наявність рубцевих змін піхви чи шийки матки;
- ІІІ ступінь розгинання голівки за даними УЗД;
- передлежання плаценти;
- тяжка екстрагенітальна патологія;
- рубець на матці, злукова хвороба;
- гідроцефалія та пухлини шиї плода;
- аномалій розвитку матки;
- пухлини матки та придатків матки.



*Рис.1. Техніка зовнішнього повороту плода на голівку (пояснення у тексті).*

## **Техніка зовнішнього повороту плода на голівку:**

- положення жінки на боці, з нахилом 30-40° в сторону спинки плода;
- сідниці плода відводять від входу малого таза долонями лікаря, введених між лоном та сідницями плода (а);
- обережно зміщують сідниці плода у бік позиції плода (у разі I позиції – в бік лівої клубової ділянки) (б, в);
- зміщують голівку плода в бік, протилежний позиції (у разі I позиції – в бік правої клубової ділянки) (г);
- закінчують поворот шляхом зміщення голівки плода до входу малого таза, а сідниць – до дна матки.

Якщо перша спроба повороту була невдалою, проведення другої є недоцільним.

### **Ускладнення:**

- передчасне відшарування нормально розташованої плаценти;
- дистрес плода;
- розрив матки.

У разі обережного та кваліфікованого виконання зовнішнього повороту плода на голівку частота ускладнень не перевищує 1% (А).

## **4. Ведення пологів**

### **4.1. Передчасні пологи** (див. відповідний протокол).

### **4.2. Термінові пологи.**

#### **4.2.1. Консервативне ведення пологів:**

- оцінити показання, упевнитися в тому, що є всі необхідні умови для безпечного проведення пологів через природні пологові шляхи і відсутні показання до кесарева розтину;
- слідкувати за перебігом I періоду пологів шляхом ведення партограми (без заповнення таблиці 2 на партограмі), реєстрації КТГ протягом 15 хвилин кожні 2 години;
- у разі розриву плодових оболонок негайно провести внутрішнє акушерське дослідження для виключення випадіння пуповини;
- II період пологів вести з мобілізованою веною для внутрішньовенного введення 5 ОД окситоцину у 500,0 мл фізіологічного розчину NaCl (до 20 крапель за хвилину);
- проведення епізіотомії за показаннями; пудендальної анестезії (С);
- II період пологів ведуть у присутності анестезіолога, неонатолога.
- пологи у сідничному передлежанні має проводити досвідчений кваліфікований фахівець;

## ***A. Неповне та повне сідничне передлежання***

### **I. Народження сідниць та ніжок :**

- під час врїзування сідниць пропонуйте жінці тужитись;
- якщо промежина погано розтягується, проведіть епізіотомію;
- дозвольте сідницям народжуватись самостійно до пупка, підтримуючи ніжки витягнутими вдовж тулуба і приведеними до живота, відповідно до біомеханізму пологів;
- великі пальці рук лікаря знаходяться на задній поверхні стегон, а чотири пальці на попереково-крижовій області плода;
- обережно підтримуйте сідниці, але не тягніть їх

***Передчасно не тягніть плід за паховий згин, сіднички, якщо для цього немає показань (дистрес плода).***

***Підтримуйте плід за стегна, не тримайте за боки та живіт, оскільки можна пошкодити нирки або печінку плода.***

### **II. Народження ручок**

- плід, що народився до пупка захоплюють великими пальцями в області сідниць та крижів, чотири пальці розташовують у ділянці стегон спереду;
- тулуб відхиляється донизу (дозад) поки не з'являється нижній кут лопаток. Плечики плода у цей час розташовані в прямому чи злегка косому розмірі виходу таза;
- під час тракції донизу (дозад) із-під симфізу народжується передня ручка;
- після самостійного народження передньої ручки, піднімають сідниці до живота матері, щоб дати можливість задній ручці народитись самостійно;
- у разі, коли ручки плода не народжуються самостійно, цей стан розцінюють як закидання ручок і негайно переходять до надання класичної ручної допомоги для виведення плечового поясу плода.

### **Класична ручна допомога з виведення ручок плода:**

- однією рукою (при I позиції – лівою) беруть ніжки плода в області гомілкових суглобів і відводять їх догори (вперед) та в сторону протилежну спинці плода, ближче до стегна роділлі (при I позиції – до правого стегна);
- вводять другу руку у піхву до крижової впадини роділлі по спинці плода, а далі по плечу доходяють до ліктьового згину і виводять задню ручку;
- вивільнення ручки плода проводять за ліктьовий згин (не за плечову кістку!) таким чином, щоб вона зробила “вмивальний” рух;

- передню ручку виводять, після переведення її у задню, також зі сторони крижової впадини;
- захоплюють обома руками плід за таз та передню частину стегон (не торкатися живота плода – 4 пальці кожної руки на стегнах, а великі пальці на сідницях плода) і повертають його на 180°;
- спинка плода у цей час проходить під симфізом;
- звільняють другу ручку аналогічно першій з боку крижової впадини.

### **III. Народження голівки**

**А.** У разі неускладненого перебігу пологів, відсутності закидання ручок голівка плода народжується у стані згинання:

- підводять руку під тулуб плода, щоб він розташувався зверху вашої долоні та передпліччя;
- асистент допомагає народженню голівки плода шляхом помірною тиску над лоном, що попереджує розгинання голівки;
- опускають тулуб плода нижче рівня промежини для формування точки фіксації підпотиличної ямки з нижнім краєм лонного зчленування;
- піднімають тулуб плода вище рівня промежини;
- голівка плода народжується у стані згинання самостійно, навколо сформованої точки фіксації.

**Б.** Якщо в пологах надавалась класична ручна допомога для виведення плечового поясу та ручок плода, народженню голівки допомагають прийомом Морісо-Левре-Ляшапель:

- підведіть руку під тулуб плода, щоб він розташувався зверху вашої долоні та передпліччя;
- введіть вказівний та безіменний палець цієї руки на скулові кістки плода, а середній палець в рот плода для відведення щелепи вниз і згинання голівки;
- використовуйте іншу руку для захоплення плечиків плода з боку спинки;
- вказівним і середнім пальцями верхньої руки обережно зігніть голівку плода у напрямку до грудини, доки прикладений знизу тиск на щелепу не призведе до появи межі волосистої лінії голівки плода;
- зробіть тракцію на себе;
- асистент натискує долонною поверхнею руки над лонним зчленуванням роділлі, фіксуючи голівку плода у положенні згинання;
- обережно зробіть тракцію догори (вперед) для народження голівки плода у зігнутому положенні.

### ***Б. Ножне передлежання:***

У випадку ножного передлежання розродження проводять шляхом кесарева розтину (А). Проводять пологи через природні статеві шляхи у разі ножного передлежання лише у наступних випадках:

- у II періоді пологів – надають ручну допомогу за методом Н.А.Цов'янова II з метою повного розкриття шийки матки і опускання сідниць плода;
- народження другого плода у разі багатоплідної вагітності;

**4.2.2.** У разі дистресу плода у II періоді пологів (сіднички плода на тазовому дні або врізуються) розродження проводять шляхом операції екстракції плода за паховий згин.

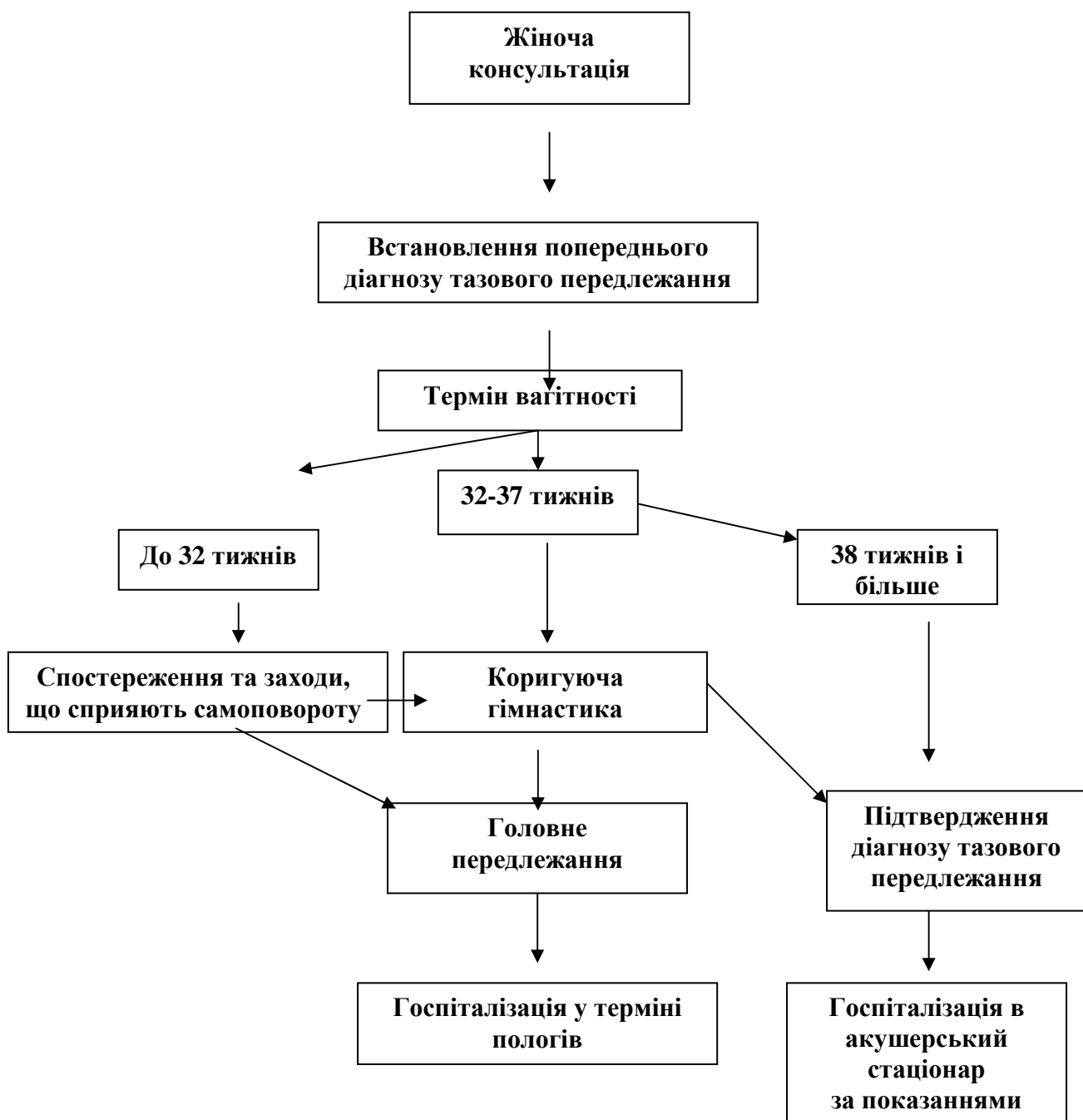
#### ***4.2.3. Показання до кесаревого розтину :***

- очікувана маса плода 3700,0 і більше;
- ножне передлежання плода;
- розгинання голівки плода III ступеня за даними УЗД;
- пухлини шиї плода та гідроцефалія.

Операцію проводять типово за сучасними методиками, інтраперитонеально з профілактичним введенням антибіотиків, утеротонічних препаратів, сучасним шовним матеріалом (див. протокол “Кесарів розтин”). Під час кесарева розтину вилучення плода проводять, відповідно до біомеханізму пологів у разі тазового передлежання через природніпологові шляхи.



# Алгоритм ведення вагітної з тазовим передлежанням плода у жіночій консультації



# Алгоритм ведення вагітної з тазовим передлежанням плода в акушерському стаціонарі

